



IMAGEM VASCULAR

Aneurisma gigante da artéria poplítea

Giant popliteal artery aneurysm



M. José Ferreira*, Pedro Amorim, Carlos Martins e J. Pereira Albino

Unidade de Cirurgia Vascular, Hospital dos Lusíadas, Lisboa, Portugal

Recebido a 24 de fevereiro de 2016; aceite a 8 de agosto de 2016
Disponível na Internet a 18 de setembro de 2016

Introdução

Os aneurismas gigantes da artéria poplítea são uma entidade rara, com número limitado de casos publicados. O maior aneurisma descrito na literatura tinha um diâmetro de 11 cm¹.

Os aneurismas gigantes da artéria poplítea são de abordagem terapêutica mais complicada, devido à sua posição anatómica, tamanho e frequência de complicações². Apresentamos, assim, um caso de um doente com aneurisma gigante da artéria poplítea.

Caso clínico

Os autores tiveram a oportunidade de tratar um doente do sexo masculino, 86 anos de idade, muito ativo, com antecedentes de hipertensão medicada e controlada, que notou tumefação da face interna, terço inferior da coxa, desde há vários anos, e de crescimento progressivo, assintomático. Por interferir com o uso de calções, recorreu ao seu médico assistente, que lhe pediu uma «ecografia de partes moles», cujo relatório referia «volumosa massa vascularizada, sugestiva de aneurisma ou angioma». Na sequência deste exame, foi enviado à consulta de cirurgia vascular.

Ao exame físico, o doente apresentava volumosa massa localizada na face interna, terço inferior da coxa, com cerca de 12 cm de diâmetro, não dolorosa, mas muito tensa. Observava-se discreto edema maleolar. Não se palpavam

pulsos distais no membro inferior afetado, embora sem quaisquer sinais de isquemia.

Foi pedida angioTC aórtico-pélvica e membros inferiores que revelou aneurisma da poplítea esquerda (P1) com cerca de 11 cm de diâmetro, com trombo na periferia e sem evidência de rotura. Abaixo deste, na região retrogenicular, observa-se segundo aneurisma, com menores dimensões. A artéria tibial posterior está permeável até à região maleolar.

Foi submetido a cirurgia por via interna, constatando-se volumoso aneurisma a nível da artéria femoral superficial distal-poplítea proximal, sem imagens de rotura. Procedeu-se ao encerramento dos ostia proximal e distal por dentro do saco aneurismático, verificando-se oclusão eminente da poplítea distal. Efetuou-se seguidamente um bypass femoral superficial-poplítea infragenicular com veia safena interna homolateral invertida. Finalmente, seccionou-se a parede do aneurisma e ressuturou-se, de forma a diminuir o volume e respetivo efeito de massa.

No pós-operatório, o doente recuperou pulso tibial posterior, notando-se algum edema periférico, recuperando a marcha normal ao fim de 2 semanas.

Discussão

O diâmetro habitual da artéria poplítea é, em média, de 6,0+0,7 mm nas mulheres e de 6,8+0,8 mm nos homens, sendo influenciado pelo sexo, idade e superfície corporal³. O aneurisma da artéria poplítea é definido pelo aumento localizado do diâmetro da artéria superior 50% ao diâmetro da artéria adjacente³.

* Autor para correspondência.
Correio eletrónico: mjfbargas@gmail.com (M.J. Ferreira).

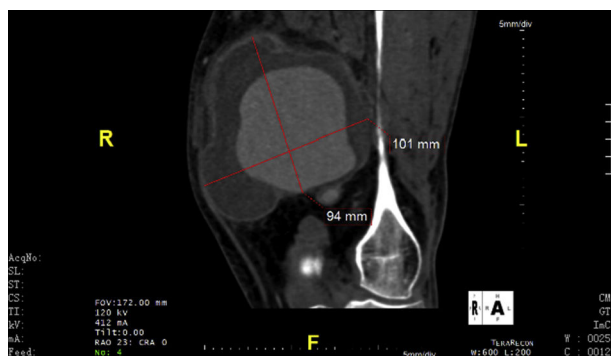


Figura 1 Aneurisma da popliteia, imagem da tomografia axial computadorizada (TAC) em sagital.

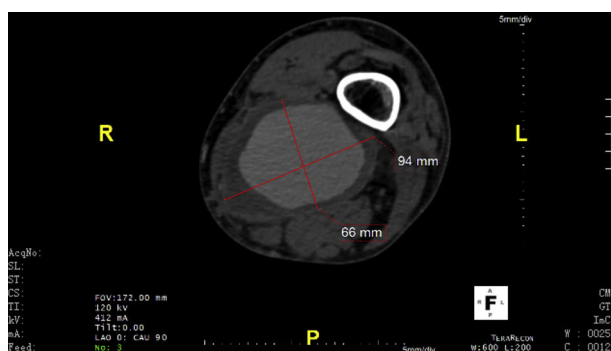


Figura 2 Imagem de aneurisma da popliteia.

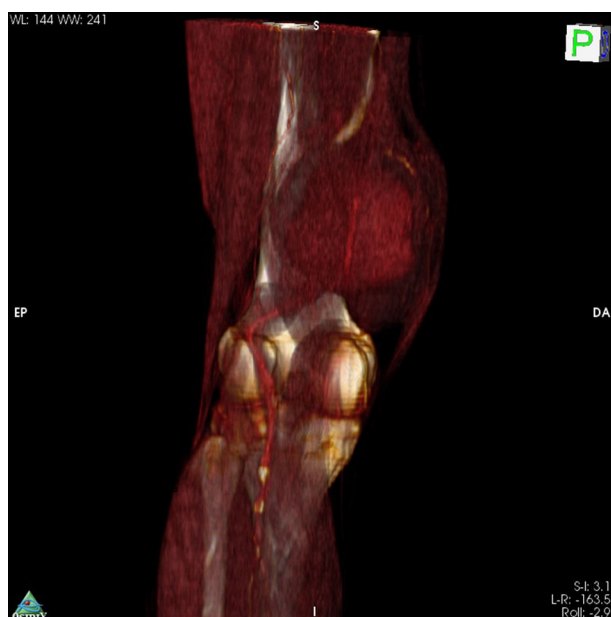


Figura 3 Aneurisma da popliteia e relação com as estruturas.

Os grandes aneurismas da artéria popliteia apresentam elevado risco de embolização arterial, trombose e, menos frequentemente, de rotura. Outras complicações

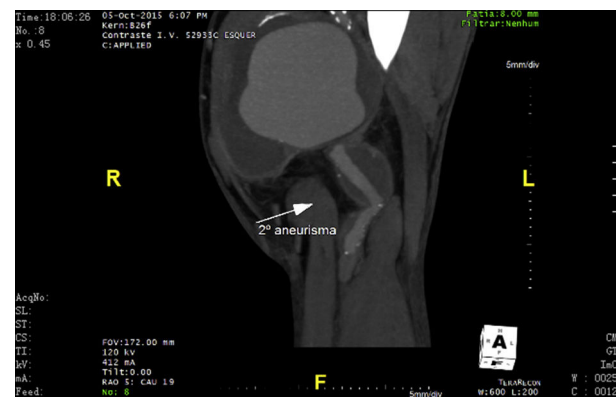


Figura 4 Imagem do segundo aneurisma.

possíveis em doentes com aneurismas de estas dimensões são a compressão venosa e nervosa. A compressão venosa pode conduzir a trombose venosa profunda, sendo fundamental confirmar a permeabilidade venosa pré-cirurgia, sobretudo se o plano é efetuar bypass com veia safena interna. Foram publicados outros casos clínicos, nomeadamente com compressão nervosa e «pé pendente», que resolveram com a correção cirúrgica e descompressão do efeito de massa (figs. 1-4)⁴.

Responsabilidades éticas

Proteção de pessoas e animais. Os autores declaram que para esta investigação não se realizaram experiências em seres humanos e/ou animais.

Confidencialidade dos dados. Os autores declaram que não aparecem dados de pacientes neste artigo.

Direito à privacidade e consentimento escrito. Os autores declaram que não aparecem dados de pacientes neste artigo.

Conflito de interesses

Os autores declaram não haver conflito de interesses.

Bibliografia

1. Selvam A, Shetty K, James NV, et al. Giant popliteal aneurysm presenting with foot drop. *J Vasc Surg.* 2006;44:882–3.
2. Verikokos C, Karaolani G, Doullaptis M, et al. Giant popliteal artery aneurysm: Case report and review of the literature. *Case Rep Vasc Med.* 2014, volume article 780561.
3. Kim SW, Chang JW. A giant popliteal artery aneurysm treated with exclusion and bypass using a saphenous vein. *Korean J Thorac Cardiovasc Surg.* 2013;46:369–72.
4. Goncu T, Tiryakioglu O, Sezen M, et al. Giant popliteal aneurysm with deep vein thrombosis, foot drop and arteriomegaly. *BMJ Case Rep.* 2009;2009:bcr11, 2008.1248.