



CASO CLÍNICO

Fístula arteriovenosa radial pós-cateterismo cardíaco – abordagem terapêutica



João Nobre^a, David Pinto^b, Ana Raquel Afonso^c e Maria José Ferreira Barbas^{d,*}

^a Serviço de Cirurgia 2, Centro Hospitalar de Leiria, Portugal

^b Serviço Ortopedia, Hospital Garcia de Orta, Almada, Portugal

^c Cirurgia vascular, Hospital Garcia de Orta, Almada, Portugal

^d Hospital Garcia de Orta, Almada, Portugal

Recebido a 19 de fevereiro de 2016; aceite a 27 de abril de 2016

Disponível na Internet a 11 de julho de 2016

PALAVRAS-CHAVE

Cateterismo;
Radial;
Fistula

Resumo A fístula arteriovenosa pós-cateterismo cardíaco é uma complicação vascular rara, especialmente na abordagem radial, via cada vez mais utilizada devido à menor taxa de complicações. O artigo descreve a abordagem terapêutica de um caso raro e precoce de fístula arteriovenosa radial, num doente jovem, submetido a cateterismo diagnóstico por via radial. Procedeu-se à laqueação cirúrgica da fístula, sob anestesia local, com resolução imediata dos sintomas. Foi realizada revisão de literatura e concluímos que o tratamento cirúrgico da FAV é reservado para as complicações ou doentes com potencial de agravamento a longo prazo.

© 2016 Sociedade Portuguesa de Angiologia e Cirurgia Vascular. Publicado por Elsevier España, S.L.U. Este é um artigo Open Access sob uma licença CC BY-NC-ND (<http://creativecommons.org/licenses/by-nc-nd/4.0/>).

KEYWORDS

Catheterism;
Radial;
Fistula

Radial arteriovenous fistula after cardiac catheterization – therapeutic approach

Abstract Arteriovenous fistula is a rare vascular complication of cardiac catheterism, especially in radial approach, an access site increasingly used due to lower rate of complications. The article presents the therapeutic management of a rare arteriovenous fistula as an early complication of coronary angiography with transradial access, in a young patient. The ligation of the fistula was performed under local anesthesia, with immediate resolution of symptoms. Literature review was carried and we support that surgical management is reserved for complications or patients with long term worsening potential.

© 2016 Sociedade Portuguesa de Angiologia e Cirurgia Vascular. Published by Elsevier España, S.L.U. This is an open access article under the CC BY-NC-ND license (<http://creativecommons.org/licenses/by-nc-nd/4.0/>).

* Autor para correspondência.

Correio eletrónico: mjfbargas@gmail.com (M.J. Ferreira Barbas).

Introdução

O cateterismo cardíaco é um procedimento minimamente invasivo usado para diagnosticar e tratar patologia cardíaca. Neste procedimento, o cateter pode ser inserido na artéria femoral ou na artéria radial. A artéria femoral, pelo seu maior calibre e trajeto direto para o coração, tornou-se a via preferida para o cateterismo cardíaco.

A via radial associa-se a menores complicações vasculares locais e hemorrágicas, maior conforto para o doente, recuperação mais rápida e necessidade de menores recursos humanos e hospitalares, sem aumento significativo da duração do procedimento e do internamento. Por outro lado, é tecnicamente mais exigente pelas características do vaso, e sujeita o operador a doses superiores de radiação. A comparação entre as 2 vias de abordagem foi descrita no estudo « Radial versus femoral access for coronary angiography and intervention in patients with acute coronary syndromes » (RIVAL)¹. (tabela 1).

Tem-se verificado um aumento recente na utilização da via radial, recomendada como via preferencial pela European Association of Percutaneous Cardiovascular Interventions (EAPCI)².

A decisão da via de abordagem depende das condições anatómicas do doente e, acima de tudo, da experiência do médico que realiza o procedimento.

A fístula arteriovenosa (FAV) iatrogénica é uma complicação rara do cateterismo cardíaco, provocada pela punção combinada da artéria e veia, resultando da não cicatrização da comunicação criada³.

Apresentamos um caso raro de FAV como complicação precoce de cateterismo cardíaco por via radial.

Caso clínico

Homem com 36 anos, treinador de ginástica, com o diagnóstico de miocardiopatia dilatada, apresenta-se com dor retrosternal atípica e bloqueio completo de ramo esquerdo (BCRE) de novo.

Para exclusão de doença coronária, realizou cateterismo por via radial direita, com cateter Super Torque Plus® 6 Fr

Tabela 1 Comparação das abordagens femoral e radial para cateterismo cardíaco

	Radial	Femoral
Repouso no leito (h)	0	2-6
Sucesso do procedimento (%) [*]	95	95
Necessidade de alterar local de acesso para concluir procedimento (%) [*]	7,6	2,0
Complicações vascular major (%) [*]	1,4	3,7
Necessidade de encerramento cirúrgico da artéria (%) [*]	0	0
Preferência do paciente pela abordagem radial para próximo procedimento (%) [*]	90	50

^{*} Dados do estudo randomizado «Radial versus femoral access for coronary angiography and intervention in patients with acute coronary syndromes» (RIVAL trial²).

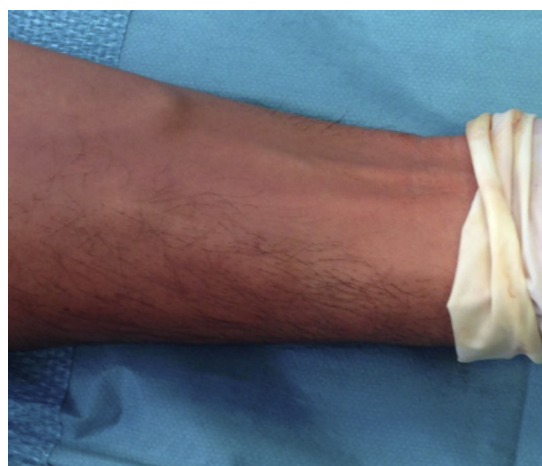

Figura 1 Imagem das veias no pré-operatório.

100 cm. Foi feita hemóstase por compressão radial com dispositivo TR band®. Este procedimento não revelou lesões coronárias.

Uma semana após o cateterismo, apresenta frémito palpável com sopro contínuo no local de punção radial, compatível com o diagnóstico de FAV radial. Verificou-se uma dilatação progressiva do território venoso do punho, que se estendeu progressivamente a todo o membro superior (fig. 1).

Apesar da ausência de sinais de isquemia, a lesão condicionava desconforto e ansiedade, assim como defeito cosmético, além de uma progressão rápida em 6 semanas, o que foi determinante para a decisão de tratamento cirúrgico.

Sob anestesia local com lidocaína 2%, procedeu-se à exploração do local da punção com identificação de FAV radial (fig. 2). Realizada dissecação de artéria e veia, e laqueação de trajeto fistuloso com Vycril® 3-0, incluindo a veia aferente e eferente, junto ao orifício arterial (fig. 3). Encerramento por planos, sutura intradérmica com Vycril® 4-0. Clinicamente sem frémito após o procedimento e com

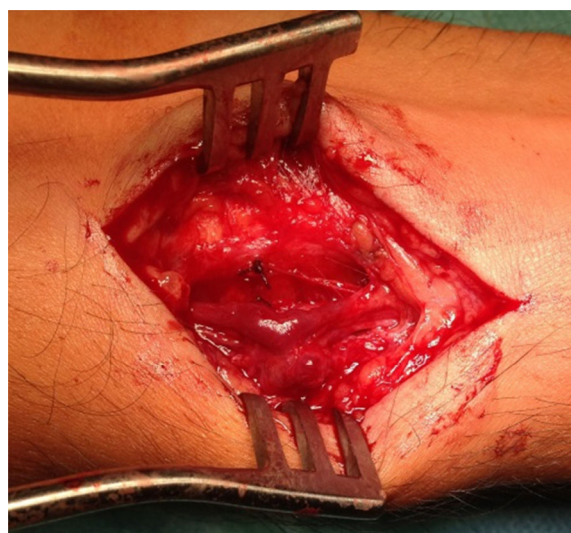

Figura 2 Imagem da fístula intraoperatoriamente.

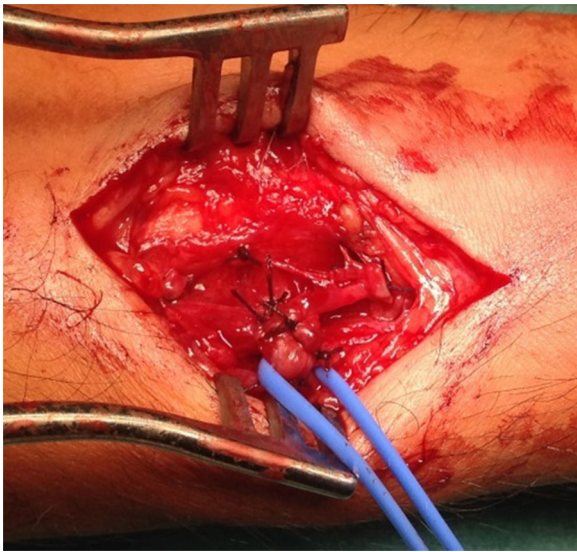


Figura 3 Artéria radial e todas as veias envolvidas laqueadas.

redução imediata do calibre das veias do membro superior (fig. 4).

Discussão

A FAV pós-cateterismo é uma complicação descrita da abordagem femoral com uma incidência de aproximadamente 1%⁵. A via radial para cateterismo cardíaco associa-se a menor taxa de complicações vasculares locais (RIVAL¹). Segundo estudo realizado por Tatli et al.¹, numa amostra de 10.324 doentes submetidos a cateterismo cardíaco via radial, foram apenas documentados 4 casos de FAV iatrogénica radial.

Foram identificados fatores de risco para FAV iatrogénica femoral. Não está claro se são aplicáveis à via radial. Estes fatores incluem: género feminino, idade superior a 60 anos, hipertensão arterial, terapêutica prolongada com varfarina e uso de altas doses de heparina durante a intervenção³.

A maioria dos doentes com FAV radial é assintomática, apresentando-se com massa pulsátil, com frémito ou sopro.

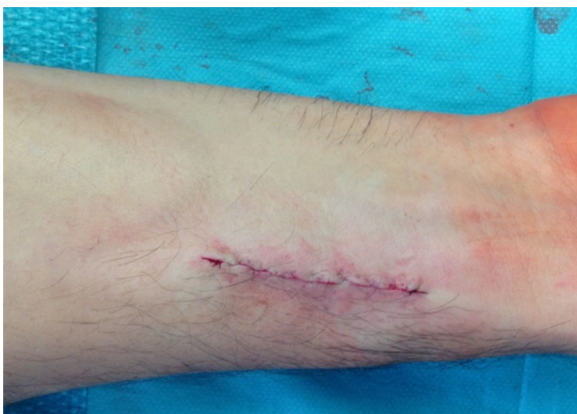

Figura 4 Pós-operatório verificando-se desaparecimento do ingurgitamento venoso.

O tempo para o diagnóstico pode variar de semanas até um ano após o procedimento. No caso apresentado, a fístula tornou-se clinicamente evidente uma semana após o procedimento, com o surgimento de uma massa pulsátil, e teve progressão rápida, com desenvolvimento das veias do membro superior. Para tal, pode ter contribuído a atividade física que a profissão do doente exigia.

Acredita-se que a história natural da FAV radial é benigna, com resolução espontânea na maioria dos casos³, razão pela qual o tratamento conservador é o mais aceite. Complicações, tais como isquemia do membro ou insuficiência cardíaca de alto débito, descritas para a FAV femoral, podem potencialmente ocorrer⁴.

Estão descritas 3 estratégias de tratamento das FAV radiais: tratamento conservador (compressão mecânica), tratamento endovascular por embolização ou implantação de *stent*, e reparação cirúrgica. A embolização da artéria radial é simples, devendo ser assegurada a permeabilidade da artéria cubital e o arco palmar, pois pode ser complicada de oclusão da artéria radial. Pode ainda ser complicada por embolização para o sistema venoso, através da fístula.

Neste caso particular, tratando-se de um jovem com miocardiopatia dilatada, profissão exigente do ponto de vista físico e ansiedade provocada pela lesão, optou-se pela laqueação cirúrgica, sob anestesia local e com escasso custo, na medida em que estas características potenciam agravamento progressivo e consequentes complicações⁵.

Em conclusão, a FAV é uma complicação rara do cateterismo por via radial. O tratamento de primeira linha é conservador, estando o tratamento cirúrgico reservado para as complicações ou doentes com potencial de agravamento a longo prazo.

Responsabilidades éticas

Proteção dos seres humanos e animais. Os autores declaram que os procedimentos seguidos estavam de acordo com os regulamentos estabelecidos pelos responsáveis da Comissão de Investigação Clínica e Ética e de acordo com os da Associação Médica Mundial e da Declaração de Helsínki.

Confidencialidade dos dados. Os autores declaram ter seguido os protocolos de seu centro de trabalho acerca da publicação dos dados de pacientes.

Direito à privacidade e consentimento escrito. Os autores declaram ter recebido consentimento escrito dos pacientes e/ ou sujeitos mencionados no artigo. O autor para correspondência deve estar na posse deste documento.

Conflito de interesses

Os autores declaram não haver conflito de interesses.

Bibliografia

1. Jolly SS, Yusuf S, Cairns J, et al., RIVAL trial group. Radial versus femoral access for coronary angiography and intervention in patients with acute coronary syndromes (RIVAL): A randomised, parallel group, multicentre trial. *Lancet*. 2011;377:1409–20.

2. Tatli E, Buturak A, Cakar A, et al. Unusual vascular complications associated with transradial coronary procedures among 10,324 patients: Case based experience and treatment options. *J Interv Cardiol.* 2015;28(3):305–12.
3. Deghani P, Culig J, Patel D, Kraushaar G, Schulte P. Arteriovenous fistula as a complication of transradial coronary angiography: A case report. *J Med Case Rep.*
4. Pulikal GA, Cox ID, Talwar S. Images in cardiovascular medicine. Radial arteriovenous fistula after cardiac catheterization. *Circulation.* 2005;111:e99.
5. Perings SM, Kelm M, Jax T, et al. A prospective study on incidence and risk factors of arteriovenous fistulae following transfemoral cardiac catheterization. *Int J Cardiol.* 2003;88:223–8.